Aus der Universitätsklinik für Ohrenkrankheiten zu Strassburg.

4

COMBINATION

VON

TERTIÄRER LUES

MIT

PRIMÄREM CYLINDERZELLENCARCINOM AN DER WANDUNG DER NASENHÖHLE.

INAUGURAL-DISSERTATION

DER

MEDICINISCHEN FAKULTÄT

DER

KAISER-WILHELMS-UNIVERSITÄT STRASSBURG

ZUR

ERLANGUNG DER DOKTORWÜRDE

VORGELEGT VON

RUDOLF MICHAELIS,

ARZT AUS STRASSBURG I. ELS.

MIT ZWEI TAFELN.

WIESBADEN.

VERLAG VON J. F. BERGMANN.

1901.

Aus der Universitätsklinik für Ohrenkrankheiten zu Strassburg.

COMBINATION

VON

TERTIÄRER LUES

MIT

PRIMÄREM CYLINDERZELLENCARCINOM AN DER WANDUNG DER NASENHÖHLE.

INAUGURAL-DISSERTATION

DER

MEDICINISCHEN FAKULTÄT

DER

KAISER-WILHELMS-UNIVERSITÄT STRASSBURG

ZUR

ERLANGUNG DER DOKTORWÜRDE

VORGELEGT VON

RUDOLF MICHAELIS,

ARZT AUS STRASSBURG I. ELS.

MIT ZWEI TAFELN.

WIESBADEN.

VERLAG VON J. F. BERGMANN.

1901.

Gedruckt mit Genehmigung der medicinischen Facultät der
Universität Strassburg.

Referent: Prof. Dr. v. Recklinghausen.

Druck von Carl Ritter in Wiesbaden.

(Aus der Universitätsklinik für Ohrenkrankheiten zu Strassburg.)

Combination von tertiärer Lues mit primärem Cylinderzellencarcinom an der Wandung der Nasenhöhle.

Von Rudolf Michaelis.

Bei der relativen Häufigkeit der Nasensyphilis und dem doch nicht zu den Seltenheiten gehörenden Auftreten von primärem Nasenkrebs erscheint es auffallend, dass über ein gemeinschaftliches Erscheinen beider Affectionen in der Nase, wie es besonders von der Schleimhaut der Mundhöhle (Zunge und Lippe) bekannt ist, so gut wie keine Beobachtungen gemacht oder genauer veröffentlicht worden sind. Auch in den gebräuchlicheren Lehrbüchern [1]), in denen wohl auf die Schwierigkeit der klinischen Differentialdiagnose zwischen syphilitischen Producten und malignen Tumoren ohne mikroskopische Untersuchung hingewiesen wird, findet sich über eine gleichzeitige Beobachtung beider Erscheinungen nur wenig.

Freilich sagt Mackenzie: »Es ist möglich, dass auch hier (d. h. in der Nase) syphilitische Ulceration bisweilen zur Entwickelung bösartiger Geschwülste führen mag, doch hat diese Annahme bisher nur wenig Bestätigung durch klinische Thatsachen erfahren. Der einzige Fall, in dem meines Wissens noch eine derartige Beziehung wahr-

---

[1]) Flatau, Th. S. Hals-, Rachen- und Kehlkopfkrankheiten, 1895.
Fränkel, B. in Ziemssen's Handbuch IV, 1.
Mackenzie, M. Die Krankheiten des Halses und der Nase. Deutsch von F. Semon, 1880—84.
Michel, C. Krankheiten der Nasenhöhle und des Nasenrachenraums, 1876.
Schmidt, M. Die Krankheiten der oberen Luftwege, 2. Aufl., 1897.
Stoerk, K. Die Erkrankungen der Nase, des Rachens, des Kehlkopfs, und der Luftröhre. Aus Nothnagel, Specielle Pathologie und Therapie, Bd. XIII, II, 1, 1897.
Zarniko, C. Die Krankheiten der Nase, deren Nebenhöhlen und des Nasenrachenraums, 1894.

scheinlich ist, ist der von Neudörfer[1]) berichtete.« Auf diesen Fall soll unten näher eingegangen werden.

Schmidt[2]) weist auf die von Esmarch[3]) besonders betonte ätiologische Bedeutung der Syphilis für maligne Neubildungen hin, die freilich mehr für die Sarcome als für die Carcinome Geltung haben soll. An anderer Stelle sagt Schmidt[4]): »Man muss auch daran denken, dass Krebse sich gern in syphilitischen, sowie auch in tuberkulösen und lupösen Narben entwickeln. Ich habe erst vor Kurzem ein Beispiel der ersteren Art erlebt; der Tumor war natürlich zunächst energisch mit Quecksilber behandelt worden, bis dann der mangelnde Erfolg und die Blutungen zur richtigen Diagnose führten«. Freilich ist nicht mitgetheilt, ob diese Angaben sich auf Nasenkrebs oder ein Carcinom an anderer Stelle der oberen Luftwege bezieht.

Erwähnt seien hier auch noch die Angaben Neumann's[5]), der den Uebergang gummöser Geschwüre des knorpeligen Theils der Nase in Cancroidalgeschwüre beobachtet hat — ob diese Beobachtung auch bei dem Ausgang der Affection vom Naseninnern gemacht worden ist, ist nicht ganz deutlich ausgesprochen — und der daher bei der Diagnose die Möglichkeit der Combination von Lues mit Cancroid für die Nase in Betracht zieht.

In seiner zusammenfassenden Arbeit über die bösartigen Geschwülste der Nase erwähnt Kümmel[6]) aus der Litteratur für den Nasenkrebs keine Angaben über vorhergehende Syphilis, wohl für die Sarcome der Nase; Angaben, die freilich auch nur mit Vorsicht zu verwerthen sind.

Wenn auch weiter unten noch auf einige vielleicht hierher gehörige Fälle eingegangen werden soll, so dürfte es doch in Anbetracht dieser spärlichen Mittheilungen über das gemeinsame Vorkommen von Nasensyphilis und Nasenkrebs der Mühe werth und von Interesse sein, einen solchen Fall, der in der hiesigen Klinik für Ohren- und Nasenkrank-

---

1) Oesterreichische Zeitschrift für praktische Heilkunde, 1858, IV, 17. Von Mackenzie, loc. cit. II, p. 560 und Andere wird der Autor fälschlich als Neumann citirt.

2) loc. cit. p. 422 f.

3) v. Langenbeck's Archiv für klinische Chirurgie, Bd. 22 u. 39.

4) loc. cit. p. 627.

5) Neumann, J. Syphilis. Aus Nothnagel, Specielle Pathologie und Therapie, Bd. 23, p. 343 u. 345, 1896.

6) Kümmel, W. Die bösartigen Geschwülste der Nase aus Heymann, P., Handbuch der Laryngologie und Rhinologie, III. Bd.: Die Nase, p. 874, 1900.

heiten beobachtet wurde, ausführlicher mitzutheilen, wozu mir Herr Privatdocent Dr. Manasse gütigst das Material überlassen hat.

Katharina E., 84 Jahre alt, wurde am 29. Jan. 1901 in die Klinik aufgenommen. Sie ist Mutter von 10 Kindern, von denen 3 früh gestorben sind; 1 Fehlgeburt. Sie weiss, dass sie schon seit vielen Jahren syphilitisch ist; vor 5 Jahren letzte Schmierkur. Im Mai 1900 soll eine Röthung und Anschwellung, erbsengross, auf dem Nasenrücken entstanden sein. Dann bildete sich daraus ein eiterndes Geschwür, das mit Blutborken bedeckt war. Seit einem halben Jahre erschwerte Nasenathmung.

Bei der Aufnahme findet sich typische Sattelnase, ferner über dem rechten Nasenbein eine bis in den rechten inneren Augenwinkel reichende erbsengrosse, harte Anschwellung, eine ähnliche, thalergrosse, etwas fluctuirende über dem harten Gaumen, eine kleinere härtere Anschwellung direct hinter dieser, letztere beide an der Raphe gelegen; in der Nasenscheidewand eine Perforation, sodass hinten nur noch eine Spange des Vomer stehen geblieben ist. Die Nase voll übelriechender Borken, ihre Schleimhaut stark atrophisch.

Die Diagnose wurde auf tertiäre Lues gestellt und ausser Nasendouche Jodkali verordnet.

In den nächsten 3 Wochen war makroskopisch keine wesentliche Veränderung an der Nase wahrnehmbar.

Am 18. Februar wurde ein kleines granulirendes Stückchen vom rechten inneren Augenwinkel zur mikroskopischen Untersuchung abgetragen, welche ergab, dass es sich um einen Cylinderepithelkrebs handelte, weshalb die Jodkalitherapie aufgegeben wurde.

Schon seit 14 Tagen hatten sich Zeichen von Bronchitis eingestellt; dazu kamen jetzt auch pleuritische Erscheinungen, ausserdem Schmerzen in der Herzgegend. Mehrere Collapsanfälle wurden durch Campheräthereinjectionen behoben. Der Verfall nahm aber dauernd zu. Die Patientin starb am 27. Febr., 1 Uhr 25 Min.

Bei der von Herrn Prof. Dr. M. B. Schmidt am nächsten Tage ausgeführten Section wurde das nachfolgende Protokoll aufgenommen:

Blasse Leiche mit einer handtellergrossen dunkelbraunen Pigmentirung am rechten Unterschenkel.

Der Nasenrücken stark eingesunken; vom knöchernen Nasenrücken nichts zu fühlen. An der Nasenwurzel zwischen beiden Augenbrauen eine Borke, nach deren Entfernung eine 9 mm lange Wunde zu Tage tritt, die auf den Nasenknorpel führt. Ferner dringt etwas rechts von der Mittellinie die Sonde 9 cm in die Tiefe und zwar durch die rechte Nasenhöhle Am oberen Theil des knorpeligen Nasenseptum ein Defect, durch welchen beide Nasenhälften communiciren, sodass auch von links her die Sonde durch die beschriebene Oeffnung nach aussen zu führen ist. Der rechte innere Augenwinkel läuft aus in eine kleine Granulationsfläche von 5 mm Durchmesser mit glatten, nicht besonders harten Hauträndern.

Das Schädeldach etwas leicht, auf den Scheitelbeinen aussen etwas rauh und roth. An dem Siebbeindach ist nichts von besonderen Färbungen vorhanden. Der Knochen selbst ist vollständig unverändert. Am hintern Theil der Sella turcica, dicht vor dem Ansatz der Sattellehne liegt eine kleine Oeffnung, welche in die Keilbeinhöhle hineinführt.

Die Arterien an der Hirnbasis im Allgemeinen zartwandig und nur mit circumscripten weissen Flecken besetzt.

In beiden Pleurahöhlen je reichlich $^1/_2$ Liter klare seröse Flüssigkeit. Rechter Oberlappen adhärent, vor allem sein vorderer Rand gegen den Herzbeutel ziemlich stark fixirt. Im Herzbeutel ein Theelöffel dünner, weisslicher, schmieriger, eitriger Flüssigkeit mit fibrinösen Membranen.

Die Oberfläche des Herzens bunt durch dichte hämorrhagische Sprenkelung. Verkalkung der Mitralis. Leichte Sclerosen der Aorta thoracica.

Am weichen Gaumen nichts von Nurben. Zungengrund etwas glatt. An der hinteren Pharynxwand keine Narben, auch in den grossen Luftwegen nichts von Narben und Geschwüren.

Linke Lunge sehr schwarz, durchweg lufthaltig. In den Bronchien viel Schleim; die Schleimhaut stark geröthet. Rechte Lunge ohne Herde, bis auf einen stark schiefrigen im Hilustheil des Oberlappens.

Kleine Milz mit verdickter adhärenter Kapsel. Stauungsinduration der Nieren. Die Leber im Ganzen verkleinert, vor allem niedrig, im rechten Lappen eine Schnürfurche, die Oberfläche durchweg glatt, das Organ frei von Herden, zeigt deutlich acinöse Zeichnung. Reichliche Sclerosen der Aorta abdominalis, so dass sie in ein gleichmässig starres kalkiges Rohr verwandelt ist. An den äusseren Genitalien und am After nichts von Narben.

Der äussere Muttermund narbig verengt; in der Vagina keine Narben. Im Corpus uteri und Cervix je eine schwarz pigmentirte Stelle.

Nach Herausnahme des Nasenskelettes zeigt sich, dass im vorderen Theil des Septum ein ausgedehnter runder Defect liegt, welcher fast das ganze knorpliche Septum zerstört hat, nach hinten bis zum Vomer reicht, nach unten bis auf den harten Gaumen und nach oben und vorn bis zur Nasenwurzel. Der hintere Rand des Defectes ist bogenförmig, nach vorn concav, oben und unten verbreitert und durch eine weiche markige Verdickung der Schleimhaut ausgezeichnet, welche unten übergeht in weiches Tumorgewebe, das zu beiden Seiten der Mittellinie das knöcherne Gerüst des harten Gaumens ersetzt und sich, von intakter Mundschleimhaut überzogen, gegen die Mundhöhle als ca. 2 cm langer Wulst vorwölbt. Oben geht die Schleimhaut über in das straffe Tumorgewebe, welches die beschriebene Fistelöffnung an der Nasenwurzel umgiebt, und bildet ferner links neben dem Septum gegen die horizontale Siebbeinplatte reichend ein Polster, welches die ganze Breite

des oberen Recessus der Nasenhöhle einnimmt. An den Muscheln keine Veränderungen.

Diagnose: Cylinderzellencarcinom der Nasenhöhle, wahrscheinlich an der Umrandung eines alten (syphilitischen?) Defectes des Septum entwickelt und mit Durchbruch durch die Haut an der Nasenwurzel und in der Gegend der rechten Thränenkanalmündung. Acute eitrige Pericarditis.

Diesem Protokoll füge ich auf Grund der Besichtigung des conservirten Präparates einige Bemerkungen noch hinzu, um zugleich auch das Verständniss der Abbildung zu erleichtern (s. Fig. 1).

Das Präparat ist in der Weise gewonnen, dass zwei laterale Sägeschnittflächen convergiren, von denen die rechte in sagittaler Richtung 1 cm von der Richtung entfernt, derart verläuft, dass von der lateralen Wand der rechten Nasenhöhle nur das vordere Drittel des Ansatzes der mittleren Muschel, von dieser selbst am freien Rand etwa die zwei vorderen Dritttheile erhalten sind. Die linksseitige Sägefläche ist so schräg geführt, dass beinahe die ganze laterale Wand der linken Nasenhöhle mitgenommen ist; nur ist zu bemerken, dass ein kleines Stück der Wand des Antrum highmori abgetragen und dass durch die Abtrennungslinie an der linken vorderen Kante der vordere Theil der lateralen Nasenwand entfernt worden ist, der in der Höhe der unteren Muschel etwa dem vorderen Drittheil entspricht. Von den Processus palatini der beiden Oberkiefer ist nur die hintere Hälfte vorhanden und auch diese nur, soweit sie nicht durch Tumormassen ersetzt ist. Hinten liegt die Sägefläche in einer Frontalebene, die die Keilbeinhöhle in der Mitte durchtrennt, das Nasenseptum an seinem hinteren Rand unberührt lässt, ebenso wie den harten Gaumen.

Was die Tumormassen betrifft, die die oberen Recessus der Nasenhöhle ausfüllen, so ist rechts ein einzelner unregelmässiger Knoten von etwa $^1/_2$ cm Durchmesser vorhanden, der nur durch eine schmale längliche Brücke auf der Unterlage aufsitzt. Das Polster am linken Nasendach reicht weiter nach hinten; vorne sind diese Massen fest mit dem Septum verbunden; etwas weiter nach hinten findet sich ungefähr am vorderen Ende der oberen Muschel ein starker höckriger, etwas länglicher Tumor, dessen Ränder frei sind, der aber doch eine ziemlich breite Basis besitzt.

Die Anlagerung von neugebildetem Gewebe giebt der Nasenscheidewand am vorderen Ansatz des Septum am Gaumen eine Dicke von 12 mm; in der Fortsetzung am Nasenboden findet sich hier rechts der grösste Tumor, der auch die wulstartige Vortreibung auf der Unterseite des Gaumens bewirkt.

Zur mikroskopischen Untersuchung wurden Stücke herangezogen, 1. von dem letzterwähnten grossen Tumor am Boden der rechten Nasenhöhle; 2. der einzelne Knoten im rechten Recessus; 3. von dem derben

Gewebe, das aussen an der Nasenwurzel vorhanden ist, und 4. von den Massen, die das Polster im linken Recessus bilden (aus deren vorderstem Abschnitt).

Die Untersuchung erfolgte an etwa 20 μ dicken Mikrotomschnitten, nachdem die herausgeschnittenen Stücke des in Alkohol conservirten Präparates in absolutem Alkohol nachgehärtet und dann in Celloidin eingebettet waren. Die Färbung geschah mit Hämatoxylin und Eosin.

Die Schnitte des Stückes vom Boden der rechten Nasenhöhle ergaben folgenden Befund.

Das Präparat ist deutlich in zwei Schichten getheilt — die sich übrigens schon makroskopisch zu erkennen gaben als eine schmalere, mehr grau gefärbte, nasenwärts gewandte und eine ganz weisse in die Tiefe reichende, die die Mundschleimhaut vorwölbt. — Die erste Schicht giebt im Wesentlichen die Structur der Nasenschleimhaut, wenn auch stark verändert, wieder; sie besteht hauptsächlich aus feinen, in der Längsrichtung verlaufenden, faserigen Gewebszügen mit zahlreichen längsgestellten Kernen. An der freien Oberfläche wird diese Schicht begrenzt von einer Reihe grosser, flimmerntragender Cylinderzellen. Freilich fehlen diese in grosser Ausdehnung am Rande, doch lassen sie sich dann in engen, selten weiteren Vertiefungen erkennen, die von der Oberfläche ausgehen, wie solche als Krypten auch an den intakten Stellen des Epithels vorhanden sind. Zwischen die Epithelzellen haben sich zum Theil sehr zahlreiche Rundzellen eingelagert. In dem tiefer gelegenen Gewebe sind letztere stellenweise so massenhaft angehäuft, dass sie nicht nur seine Structur vollständig verdecken, sondern ein richtiges, dickes Polster von Granulationsgewebe bilden. An nicht so stark mit Rundzellen übersäten Stellen zeigt sich diese Bindegewebsschicht charakterisirt durch die in manchen Theilen sehr zahlreich vorhandenen Drüsen, deren Lumina öfters stark erweitert, stets von einer einzelnen Reihe cylindrischer Zellen umgeben sind; auch sind die circulär angeordneten Kerne der Membrana propria deutlich zu erkennen. Im Inneren der Drüsen, namentlich der erweiterten, ist häufig Schleim angesammelt.

Zahlreiche Gefässe verschiedensten Kalibers sind im Längs- und Querschnitt getroffen, diese wieder vielfach besonders dicht von Rundzellen umgeben. An den grösseren Arterien ist deutlich eine Verdickung der Wandung zu erkennen. Die grössten Gefässe finden sich dicht über der Grenzschicht, welche gegen die tiefere, der Mundschleimhaut zugewandten Partie gebildet wird durch einen im Verhältniss schmalen Zug etwas derber faserigen Gewebes, das im Allgemeinen durch seine geringere Zahl an Kernen und seine schwächere Durchsetzung mit Rundzellen hervortritt. Offenbar bildet diese Grenzschicht einen Ueberrest der Periostschicht (s. Fig. 2).

Ganz anders als dieses eben geschilderte mikroskopische Bild der nasalen Schicht sieht das der zweiten, tieferen, der Mundschleimhaut näher gelegenen Schicht aus.

Ein bindegewebiges Stroma, das hie und da gering mit Rundzellen infiltrirt ist, bildet ein Geflecht mit Strängen und Maschen, die ausgefüllt sind von grossen entschieden epithelähnlichen Zellen, die in ihren Verbänden als unregelmässige Stränge, Nester und alveoläre Zapfen erscheinen. Die Zellen sind besonders in den an das Stroma grenzenden Reihen meist von deutlich cylindrischer Form, während sie im Innern der Zapfen polygonal erscheinen und dabei auch an Grösse zum Theil ganz enorm zunehmen. Die Kerne sind bläschenförmig, gross, lassen aber ringsherum deutlich einen Protoplasmasaum erkennen und weisen zahlreiche mitotische Figuren auf, die namentlich an den besonders grossen Zellen hervortreten, die auch entsprechend ganz ausserordentlich grosse Kerne zeigen, die häufig an Grösse daneben-liegenden Zellen mindestens gleichkommen.

Die Gestalt der Zellstränge ist an manchen Stellen derartig, dass man den Eindruck gewinnt, dass sie Längs- und Querschnitten entsprechen, dass sich also die epithelialen Zellen in präformirten Hohlräumen, nämlich in den Lumina von Lymphgefässen, ausgebreitet haben; eine Bestärkung findet diese Annahme dadurch, dass dort längliche Zellen in circulärer Anordnung — Endothelzellen — die epithelialen Zellnester umgeben und an manchen Stellen ein schmaler Zwischenraum zwischen beiden Zellarten klar zu Tage tritt.

Das Stroma zeigt bald im Längsschnitt feine längliche, etwas gewundene längsgestellte Kerne, bald erscheinen die kleinen Kerne dichter gedrängt mit runden oder etwas polygonalem Querschnitt.

Von den grossen epithelähnlichen Zellen dieser Schicht finden sich vereinzelte oder auch grössere Complexe an der freien Oberfläche der Nasenschleimhaut und in ihren Buchten, ohne aber irgendwo tiefer ins Gewebe vorzudringen.

Ein wesentlich von diesen Bildern abweichendes Aussehen bot die Untersuchung der Schnitte von dem am rechten Nasendach mit schmaler Brücke aufsitzenden Tumor.

An diesen Schnitten ist nur die der Nasenschleimhaut entsprechende, freilich veränderte Schicht vorhanden: eine mehrreihige flimmerntragende Epithellage von cylindrischen Zellen, die den ganzen Tumor bis zur Ansatzstelle überkleidet und an einigen Stellen Einbuchtungen gegen die Tiefe hin erkennen lässt. Darunter ein Stroma mit offenbar durch Flüssigkeit stark auseinander gedrängten faserigen Zügen und weit von einander entfernten, meist länglichen Kernen. Eine Infiltration mit Rundzellen fehlt theils so gut wie vollständig; an einigen wenigen Stellen ist sie erheblich, während sie im Allgemeinen gering ist. Im Gewebe finden sich, namentlich nach der Basis zu, reichlich grosse Drüsenquer- und Längsschnitte, die ein weites mit homogener schleimiger Masse erfülltes Lumen zeigen, in das hinein die Flimmern der umgebenden grossen Cylinderzellen reichen, die in mehreren Reihen angeordnet sind. Die das Gewebe sehr reichlich durchsetzenden Gefässe bieten nichts Besonderes. An einer Stelle findet sich eine grössere un-

regelmässige Anhäufung rother Blutkörperchen im Gewebe ausserhalb präformirter Gefässe. Von irgend welcher atypischer Epithelwucherung ist nichts nachzuweisen, sodass es sich nach dem mikroskopischen Bild sicher nicht um carcinomatöse Bildungen handelt, sondern um ein ödematöses Fibrom der Nasenschleimhaut.

Die Untersuchung des derben Gewebes, das an der Nasenwurzel dem Knochen aufsass, bot nichts Erhebliches: ein derbfaseriges Bindegewebe, etwas mit Rundzellen durchsetzt, ist mit einem cylindrischen Epithel überzogen; im Gewebe zahlreiche Drüsen, deren Lumina mit Secret gefüllt sind: einige grössere Hohlräume gaben sich schon makroskopisch als Retentionscysten zu erkennen.

Den Präparaten des ersten Tumors in Vielem ähnlich sind die Schnitte eines vom vordersten obersten Theil der linken Nasenhöhle entnommenen Stückes, das vom oberen Rand der vorderen Nasenöffnung etwa 1 cm weit nach hinten in einer Breite von 3 mm nach oben ausgeschnitten wurde. Die Schnitte sind an dem Stück, an welchem der hintere Abschnitt sich makroskopisch durch besonders weisse Färbung abhob, in etwa horizontaler Ebene geführt.

Der der Vorderseite entsprechende Theil des Bildes zeigt ein recht derbfaseriges Gewebe mit mässig reichlichen Kernen, das stellenweise stark von Rundzellen durchsetzt ist. Die entgegengesetzte Parthie der Präparate weist dieselben in ein Stroma eingelagerten Nester und Stränge grosser polygonaler oder cylindrischer Zellen mit grossen bläschenförmigen Kernen auf, wie sie oben für die tieferen, der Mundschleimhaut näher gelegene Schicht des Tumors vom Nasenboden beschrieben worden sind, mit demselben Unterschied in der Grösse von Zellen und Kernen, die auch hier eine sehr erhebliche Ausdehnung erreichen und ebenso wie dort Zelltheilungsvorgänge erkennen lassen. Die Structur des Gewebes reicht in dieser Weise bis an die freie (innere nasale) Oberfläche, ohne dort irgendwelche Umänderung aufzuweisen.

An der der rechten Seite des Stückes entsprechenden Parthie des Präparates liegen diese beiden Schichten — das straffe Bindegewebe und das Tumorgewebe — direct, scharf gesondert neben einander, da das Bindegewebe schräg nach hinten ausläuft, um den dort vorhandenen Knochen zu überziehen, dessen Bälkchenstructur deutlich kenntlich ist. Mit der Neubildung kommt der Knochen in keinem der Präparate in Berührung. Zwischen den beiden bisher beschriebenen Schichten liegt nun stellenweise eine dritte, von beiden nicht scharf trennbare und keineswegs einheitliche, die ein anderes Aussehen zeigt. Man sieht hier grössere Flächen, die sich nur schlecht färben lassen, undurchsichtig erscheinen und entweder überhaupt keine Structur und Kerne zeigen oder den Eindruck von geronnener Substanz machen und nur Rundzellen eingelagert aufweisen. Es handelt sich offenbar um eitrige, in Zerfall begriffene Massen. Daneben und dazwischen finden sich in grösseren Verbänden ebenfalls schlecht färbbare, sehr grosse, offenbar

gequollene Zellen, deren Contour meist noch die epitheliale Herkunft erkennen lässt, die aber entweder nur Kerntrümmer oder überhaupt nichts mehr von Kernen aufweisen.

Wichtig ist dann noch ein Feld, in dem man Kerne und Rundzellen in entschieden circulärer Weise um verschiedene Lumina angeordnet sieht. In der Mitte fast all dieser kreisförmigen oder auch etwas länglichen Zellhaufen findet man kleine Ansammlungen von rothen Blutkörperchen, die von Endothelsträngen umgeben sind, sodass man zu der Annahme gedrängt wird, dass es sich um veränderte, verdickte und infiltrirte Gefässwandungen handelt. Nach innen zu sind die Kerne schmal und lang; weiter nach aussen liegt ein dicker Kranz von typischen Rundzellen, die überhaupt in dieser Gegend zahlreich vorhanden sind; manchmal liegen sie so circumscript, dass man sie für richtige Lymphome ansprechen kann. Getrennt werden die einzelnen Anhäufungen durch Bindegewebe; jedoch sind an der der Neubildung zugekehrten Seite, die hier direct angelagert ist, Züge grosser epithelialer Zellen, wie sie oben beschrieben worden sind, auch zwischen hinein zu erkennen.

Zweifellos handelt es sich in dem vorliegenden Fall um das gemeinschaftliche Vorhandensein von zwei verschiedenen Affectionen, wofür sowohl die mitgetheilten klinischen, wie auch die anatomischen Thatsachen sprechen.

Anamnestisch ist zunächst schon eine alte Syphilis angegeben, die sich bei der Aufnahme u. a. durch die typische Sattelnase und den Defect im Nasenseptum kundthat. Hinzukommt die Knotenbildung, die sich am Augenwinkel und am Gaumen bemerkbar macht. Es ist verständlich, dass diese Tumoren zunächst bei der klinischen Diagnose für luetische Bildungen angesehen wurden, da ja das Auftreten von Tumoren bei Syphilis häufig genug beobachtet worden ist. Infolgedessen wurde auch eine Jodkalitherapie eingeschlagen, die aber keinen sichtbaren Wandel hervorrief. Dieser Misserfolg der antisyphilitischen Behandlung wies darauf hin, dass die Knotenbildung doch nicht der Lues, sondern einer anderen Affection, mit Wahrscheinlichkeit einer Neubildung, zuzuschreiben war. Durch die Probeexcision wurde diese klinische Annahme anatomisch bestätigt und ein Carcinom diagnosticirt. Dass die folgerichtige Therapie, d. h. die radicale Entfernung der Neubildung natürlich bei dem hohen Alter der Patientin, bei der erheblichen Kachexie und der Intercurrenz der Erkrankungen von Seiten der Lungen und des Herzens unmöglich eingeschlagen werden konnte, sei hier eingefügt, ganz abgesehen davon, dass sie auch technisch wohl eine kaum zu lösende Aufgabe gestellt hätte.

Wie die klinischen Erscheinungen, gestattet auch die anatomische Untersuchung die Trennung der beiden Processe. Sie lässt einerseits erkennen, dass die Verunstaltung und Zerstörung der Nase mit Fehlen der Nasenbeine und Vorhandensein eines grossen Septumdefectes, Atrophie der Schleimhaut, der Art ist, wie sie bei Syphilis der Nase so häufig gefunden wird, und dass andererseits auch in der Nase die Knoten in erheblichem Maasse gebildet sind, deren intensiv weisse Farbe auf dem Durchschnitt einzelner Parthien schon makroskopisch sofort den Verdacht auf krebsige Neubildung erweckt.

Besonders an dem Tumor vom Nasenboden und an dem Polster im linken oberen Recessus — der Tumor im rechten, der sich als ödematöses Fibrom erwies, hat hierfür keine Bedeutung — lässt sich mikroskopisch das Bestehen der beiden Affectionen vorzüglich nachweisen. Einerseits haben wir ein granulirendes Gewebe von erheblicher Ausdehnung vor uns, das sich in der Nasenschleimhaut ausbreitet und deutliche Gefässwandverdickungen zeigt; noch auffallender sind diese Gefässwandveränderungen in dem andern Stück, wo sich daneben noch circumscripte Lymphome resp. Granulome nachweisen lassen. Dieser Befund darf als das Product der vorhandenen Syphilis angesprochen werden. Ihm gegenüber steht andererseits ein typisches Cylinderzellencarcinom, mit einem unregelmässig angeordnetem Stroma und ausgesprochen alveolärer Anordnung seiner grossen epithelialen Zellen, deren zahlreiche Theilungsbilder, ebenso wie die erwähnten enorm grossen Zellen für eine ganz bedeutende Wachsthumsenergie seines Gewebes sprechen. Auch das beobachtete Eindringen der Zellen in die Lymphgefässe, ferner die theilweise eitrige Einschmelzung des Gewebes und der durch die hydropische Quellung eines Theils der Zellen bewiesene Degenerationsprocess stimmen vollständig zum Bilde des Carcinoms, ebenso wie die wohl auf dem Lymphwege stattgehabte Metastasenbildung, die wegen des Fehlens eines nachweisbaren directen Zusammenhangs der einzelnen Tumoren anzunehmen ist.

Eine Berührung der syphilitischen und krebsigen Producte lässt sich nur in ganz geringem Maasse an dem Polster des linken Nasendaches zeigen, am Nasenboden hat offenbar der Ueberrest der periostalen Schicht das Vordringen des Krebses bis an das Granulationsgewebe verhindert.

Die Frage, welcher der beiden Processe — der luetische oder der carcinomatöse — der erste gewesen ist, lässt sich mit Sicherheit dahin beantworten, dass der Krebs später entstanden ist. Denn einerseits

wusste die Patientin, dass sie schon lange syphilitisch war, andererseits weist die relativ geringe Ausdehnung des Carcinoms bei der schon mehrfach erwähnten starken Proliferationsfähigkeit seiner Zellen darauf hin, dass die Neubildung noch ziemlich jungen Datums sein muss.

Ueber einen directen Zusammenhang beider Affectionen etwas auszusagen, ist wohl nicht statthaft; mehr als die Annahme eines durch die syphilitische Irritation geschaffenen Locus minoris resistentiae erscheint nicht zulässig, ist jedenfalls nicht zu beweisen.

Bei der Durchsicht der einschlägigen Litteratur auf hierhergehörige Fälle habe ich nur den Hinweis auf zwei genauer mitgetheilte Fälle gefunden, die hier eine Besprechung erheischen. Der eine ist der schon oben (p. 4) erwähnte Fall von Neudörfer; auf den anderen weist Holtermann[1]) hin, der ihn als Nasenkrebs verzeichnet in der Winiwarter'schen[2]) Statistik der Carcinome aus der Billroth'schen Klinik gefunden hat.

Holtermann bemerkt schon, dass das Carcinom in diesem Falle, der übrigens zuerst schon von Billroth[3]) selbst publicirt worden ist, sich offenbar vom Gaumen auf die Nase fortgesetzt hat. Bei einem syphilitisch inficirt gewesenen 33jährigen Manne begann die Erkrankung mit einer scheinbar periostalen Auftreibung beider Oberkieferhälften, der Nasenbeine und mit Ulcerationen am weichen Gaumen und im Pharynx. Zunächst wurde der Process lange als Syphilis behandelt, bis ein Carcinom diagnosticirt wurde, das im Laufe von $6^1/_2$ Jahren eine vollständige Zerstörung der Nase und Mundhöhle bewirkte.

Holtermann meint, man könnte vielleicht »diesen Fall verwerthen zur Bestätigung der vorher aufgestellten Vermuthung, ob das Carcinom nicht auf dem Boden der Syphilis entstehen könne, es wäre ja möglich, dass das anfängliche Geschwür ein luetisches war und dass dasselbe sich allmählich in ein carcinomatöses umgewandelt hätte.« Leider fehlt eine Mittheilung über eine mikroskopische Untersuchung.

Dieser als Nasenkrebs bei einer syphilitischen Person mitgetheilte Fall sei nur der Vollständigkeit halber angeführt, da im Grunde ge-

---

[1]) Holtermann, H. Ein Beitrag zur Kenntniss der Nasenschleimhauttumoren. Inaug.-Diss. Würzburg 1891, p. 24 f.

[2]) Winiwarter, A. von. Beiträge zur Statistik der Carcinome. Stuttgart 1878, p. 154 u. 242.

[3]) Billroth, Th. Chirurgische Klinik. Wien 1868, Berlin 1870, p. 46. — Derselbe, Chirurgische Klinik, Wien 1869—1870, Berlin 1872, p. 76 f. (Abbildung).

nommen, dieser Tumor kaum als primärer Nasenkrebs, sondern nach den mitgetheilten Daten eher als von der Mundschleimhaut des Gaumens ausgehend anzusehen und also auch aus der Vergleichung auszuscheiden ist.

Wie steht es mit dem anderen von Neudörfer mitgetheilten Fall, mit dem sich u. a. ausser Mackenzie, auch Holtermann[1]), nach Mackenzie citirend, und Dreyfuss[2]) befassen?

Neudörfer beobachtete eine Patientin, 31 Jahre alt, die angab, seit 11 Jahren keine Luft durch die Nase zu haben; seit 3 Jahren sei die Nale verunstaltet, das Gehör fast aufgehoben. Die Nase war in einen unförmigen höckrigen Klumpen verwandelt. Die Nasenschleimhaut hatte den Schleimhautcharakter ganz eingebüsst. Wie sich bei der Operation herausstellte, war die knorpelige Nasenscheidewand zerstört. Die Veränderungen in der Mundhöhle — »am weichen Gaumen war von einem Zäpfchen, von der Spaltung des Gaumenbogons in zwei Arkaden, von Tonsillen keine Spur, nirgends auch nur eine Andeutung von Narbe (?)« —, die Verengerung des Schlundkopfes hält Neudörfer für eine seltene Bildungsanomalie. Mackenzie trifft wohl das Richtige, wenn er kurzweg die Erscheinungen im Halse als Zeichen früherer syphilitischer Geschwüre auffasst und ebenso wird wohl auch die Perforation des Nasenseptum als Product eines luetischen Zerstörungsprocesses zu erklären sein.

In dem anderen Punkte, dass es sich wirklich um ein Medullarcarcinom gehandelt hat, möchte ich der Auffassung Mackenzie's nicht unbedingt beistimmen; wenigstens lassen die Angaben über den mikroskopischen Befund, wie sie von Neudörfer gemacht werden, manchen Zweifel an dieser Diagnose zu.

»Die mikroskopische Untersuchung des Exstirpirten«, berichtet Neudörfer, »ergab, dass nebst der mehrere Linien dicken hypertrophirten Schleimhaut noch ein Medullarcarcinom vorhanden war und zwar in jener Form, die von den pathologischen Anatomen zu den raschwuchernden gezählt wird. Das Carcinom hatte kein eigentliches Gerüste, sondern bloss ein Netz von feinen Capillaren mit spärlichen Faserzügen spindelförmiger Zellen. Die Wucherung selbst, die sich schon bei der Untersuchung mit dem Troikar als weiche Masse zu erkennen gab, bestand grössten Theils aus rundlichen, zum Theil pigmentirten

---

1) loc. cit. p. 17.

2) Dreyfuss, Rob. Die malignen Epithelialgeschwülste der Nasenhöhle. Wiener med. Presse, Jahrg. 33, 1892, p. 1507 u. 1586.

und in Theilung begriffenen Zellen. Krebssaft war nicht vorhanden und durch eine zähschleimige Intercellularsubstanz ersetzt.«

Nach diesen kurzen Angaben wird man nicht ohne Weiteres die Diagnose »Carcinom« stellen können. Dreyfuss leugnet in seiner Zusammenstellung die Möglichkeit vollständig, dass es sich hier um Krebs gehandelt habe; er sieht die Neubildung als Myxosarcom an, ob mit Recht, möchte ich nicht entscheiden. An anderer Stelle erklärt er in seinem Aufsatz: »Die Syphilis spielt keine ätiologische Rolle. Im Falle Neudörfer wurde ihr eine solche beigelegt; die exstirpirte Geschwulst war jedoch kein Carcinom.«

Somit sind diese beiden Fälle, auf die, soviel ich in der Litteratur gefunden habe, allein als genauer mitgetheilte Fälle von Lues und Carcinom der Nasenhöhle hingewiesen wird, keineswegs unbedingt mit dem mitgetheilten Falle gleich zu stellen. Und selbst wenn der Fall Neudörfer hierher zu rechnen ist, so gehört das gleichzeitige Vorkommen von Syphilis und Krebs im Naseninnern doch zu den Seltenheiten, sodass sich darauf eben auch keine Abhängigkeit beider Erkrankungen von einander begründen lässt. Wohl aber dürfte der mitgetheilte Fall geeignet sein, die Möglichkeit des gemeinsamen Vorkommens zu beweisen.

Infolge dessen dürfte es sich ferner empfehlen, bei der Diagnose ähnlicher Fälle nicht nur die Differentialdiagnose zwischen Syphilis und Carcinom in Betracht zu ziehen, sondern auch bei zweifelloser Nasensyphilis mit Knotenbildung die mikroskopische Untersuchung nicht zu unterlassen.

Zum Schlusse kann ich nicht verabsäumen, Herrn Privatdocenten Dr. Manasse für die gütige Zuweisung dieser Arbeit, die Ueberlassung des Materials dazu und die mir bei ihrer Anfertigung gewährte Unterstützung meinen verbindlichsten Dank auszusprechen.

Erklärung der Abbildungen.

1. Photographie des beschriebenen Skelettpräparates der Nase. Aufnahme von vorn unten, jedoch überwiegend von der r. Seite des Präparates her. Natürliche Grösse.
2. Schnitt aus dem Tumor am Boden der r. Nasenhöhle. Nach oben die mit Rundzellen infiltrirte Nasenschleimhautschicht mit Drüsen- und Gefässschnitten. Die Epithellage am freien Rande fehlt zum Theil. Nach unten ein Stück des Cylinderzellencarcinoms mit einem in der gezeichneten Partie nicht sehr reichlichen Stroma und dazwischen gelagerten z. Th. sehr grossen epithelialen Zellen. Vergrösserung etwa 70 fach.

Lebenslauf.

Geboren wurde ich, Rudolf Karl Michaelis, protestantischer Konfession, am 24. Dezember 1876 in Strassburg i. Els. als Sohn des Universitätsprofessors Dr. Adolf Michaelis und seiner Frau Minna, geb. Trendelenburg. Von Herbst 1883—1885 besuchte ich die Vorschule des kaiserl. Lyceums meiner Vaterstadt, um dann in das Protestantische Gymnasium daselbst einzutreten, das ich im Sommer 1895 mit dem Zeugniss der Reife verliess.

Vom W.-S. 1895/96 bis S.-S. 1897 studirte ich in Strassburg Medicin und bestand am 29. Juli 1897 das Tentamen physicum. Nachdem ich die beiden ersten klinischen Semester — W.-S. 1897/98 und S.-S. 1898 — auf der Marburger Hochschule verbracht und dann mein Studium im W.-S. 1898/99 in Leipzig fortgesetzt hatte, beendigte ich es wieder in Strassburg, wo ich mir nach abgelegtem Staatsexamen am 30. Januar 1901 die Approbation als Arzt erwarb.

Meine akademischen Lehrer waren die Herren Professoren und Dozenten:

in Strassburg (1895—97): Braun, Ewald, Fittig, Goette, Goltz, Hofmeister, Mehnert, Pfitzner, Schwalbe, Graf zu Solms-Laubach, Thilenius, Windelband, Ziegler;

in Marburg: Ahlfeld, Enderlen, Küster, Mannkopff, Marchand, H. Meyer, F. Müller, Saxer;

in Leipzig: Birch-Hirschfeld †, Boehm, Curschmann, Friedrich, Krönig, Menge, Pässler, Perthes, Trendelenburg, Zweifel;

in Strassburg (1899—1900): Bayer, Cahn, F. Fischer, Forster, W. A. Freund, Fürstner, Gerhardt, Kohts, Laqueur, Ledderhose, Levy, Madelung, Manasse, Naunyn, v. Recklinghausen, M. B. Schmidt, Schmiedeberg.

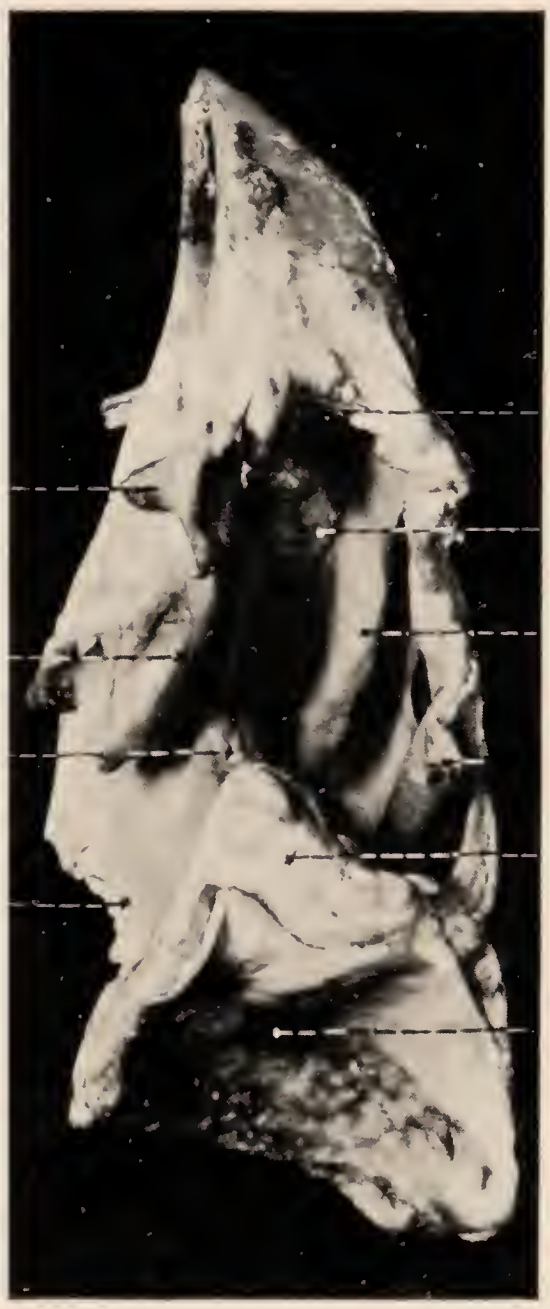
Stirnbeinhöhle
Tumorpolster im l. oberen Recessus
Fibröses Gewebe an der Nasenwurzel (festgesteckt)
Tumor
L. Mittlere Muschel
R. mittlere Muschel
L. untere Muschel (durchgetrennt)
Rand des Septumdefektes
Tumor am r. Nasenboden
Hinterer Rand des Septum
Hervorwölbung an der Gaumenplatte

Nasenschleimhautschicht.
Cylinderepithelcarcinom.